



## Sinistroposición

Leopoldo Castañeda,\* Sofía Valanci,\* Enrique Stoopen\*

### Resumen

**Introducción:** La sinistroposición o vesícula izquierda es una presentación rara. Este tipo de vesículas están debajo del segmento III del hígado o a la izquierda de un ligamento falciforme mal situado. **Reporte de casos:** En este reporte publicamos dos casos de sinistroposición, con una diferencia de un mes de presentación, de pacientes que fueron operadas exitosamente por laparoscopia con la colocación usual de puertos. **Conclusión:** La laparoscopia usual es una manera segura y eficaz de tratar los casos de sinistroposición.

**Palabras clave:** Sinistroposición.

### Summary

**Introduction:** Sinistroposition or left sided gallbladder is a rare occurrence. These gallbladders are situated either under segment III to the left of the falciform ligament or under segment IV because of a congenital anomaly making the left ligament degenerate. **Case report:** We report two cases of sinistroposition within one month of presentation of each other that were treated successfully with laparoscopy with the usual position of ports. **Conclusion:** Laparoscopy with normal positioning of ports is a secure and successful way of treating sinistroposition.

**Key words:** Sinistroposition.

### INTRODUCCIÓN

La sinistroposición o vesícula izquierda es una anomalía anatómica rara y ésta ocurre aproximadamente en el 0.3% de la población.<sup>1,2</sup> Normalmente durante el desarrollo embriológico de la vesícula se forma de un divertículo hepático que descansa en la fosa vesicular, específicamente entre los segmentos IV y V del hígado.<sup>1</sup> En la sinistroposición, la situación izquierda de la vesícula puede ser atribuida a cuatro teorías diferentes de formación embriológica. En este trabajo reportamos dos casos de sinistroposición que

fueron tratadas exitosamente con la colocación usual de los puertos de laparoscopia para colecistectomía.

### REPORTE DE CASOS

El primer caso se trató de una mujer de 60 años de edad, quien acudió a consulta por dolor en el hipocondrio derecho. En la exploración física se le encontró signo de Murphy positivo, por lo que se solicitó que le realizaran un ultrasonido abdominal que concluyó con el diagnóstico de colecistitis crónica litíásica. Con este diagnóstico se programó a la paciente para realizarle una colecistectomía laparoscópica, en la cual, de la manera usual, le fue colocado el trócar óptico de 10 mm en la cicatriz umbilical con técnica cerrada, y tres trócares de trabajo: en el epigastrio de 10 mm, en el hipocondrio derecho y en el flanco derecho de 5 mm, bajo visión directa. Una vez que estuvieron los trócares en posición, se procedió a identificar la vesícula biliar, encontrando para nuestra sorpresa que no estaba en la localización habitual y que se encontraba a la izquierda del ligamento falciforme, con tejido ectópico hepático en el fondo (*Figura 1*).

Posteriormente se procedió a realizar la disección del triángulo de Calot de la manera acostumbrada, identificando la arteria cística anterior y el conducto cístico emergien-

\* Cirujano General, Hospital Ángeles Acoxpa.

#### Correspondencia:

Dr. Leopoldo E. Castañeda Martínez  
Hospital Ángeles Acoxpa, Consultorio 380,  
Avenida Acoxpa Núm. 430, Ex-hacienda Coapa,  
14370, México, D.F.  
Correo electrónico: leopoldocastaneda@gmail.com

Aceptado: 14-03-2013.

Este artículo puede ser consultado en versión completa en <http://www.medigraphic.com/actamedica>

do de la porción izquierda de la vesícula y realizando una curva para entrar a la vía biliar en el lado derecho (Figura 2). La cirugía transcurrió sin incidentes, y en el postoperatorio la paciente cursó con una evolución favorable, por lo que se inició administración de líquidos esa tarde, y al día siguiente fue dada de alta del hospital.

Menos de un mes después acudió a consulta otra mujer, paciente de 30 años de edad que había sido multitratada por más de un año, por lo que parecía una enfermedad acidopéptica sin éxito. Al interrogatorio y en la exploración física se sospechó de colecistitis, por lo que se solicitó un ultrasonido que confirmó esta sospecha. Se programó para colecistectomía laparoscópica de la misma manera descrita anteriormente, y al entrar en la cavidad abdominal se identificó la vesícula debajo del segmento III del hígado (Figura 3). Del mismo modo, se realizó la disección normal y el postoperatorio fue sin incidentes.

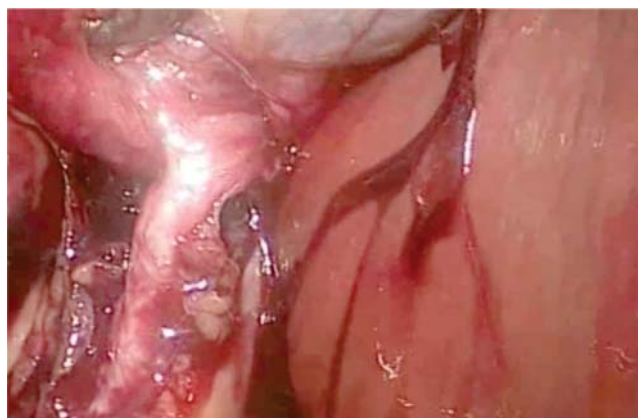## DISCUSIÓN

Hasta el momento, las anomalías que se conocen de la vesícula biliar son: doble, bilobulada, ausente, miscelánea (reloj de arena o gorro frigio) y ectópica (intrahepática, izquierda, retrodesplazada, transversa y flotante).<sup>3</sup>

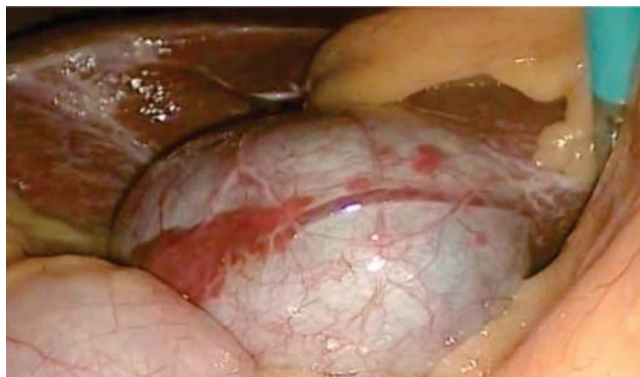Una vesícula izquierda o sinistroposición es una anomalía rara, la cual fue descrita por primera vez por Hochstetter en 1886, cuya incidencia reportada es de 0.3%.<sup>1</sup> La vesícula izquierda puede surgir embriológicamente por cuatro distintas maneras. En la primera, la vesícula se desarrolla de manera normal y migra al lóbulo izquierdo del hígado, con lo que se puede atribuir a la curvatura del conducto cístico para entrar a la vía biliar como en el primer caso que se describió.<sup>1,4-6</sup> Puede también surgir una vesícula accesoria directamente del conducto hepático y existir degeneración de la vesícula primaria.<sup>1,4-6</sup> La

otra teoría es que exista una atrofia del lóbulo cuadrado del hígado como presentamos en nuestro segundo caso.<sup>1</sup> Y por último, se podría explicar por la degeneración del ligamento falciforme, ya que durante el desarrollo fetal existen dos ligamentos falciformes; en 0.7% de la población el ligamento derecho se convierte en el dominante y se degenera el izquierdo, por lo que la vesícula queda de lado izquierdo (Figura 4).<sup>1,4,6</sup>

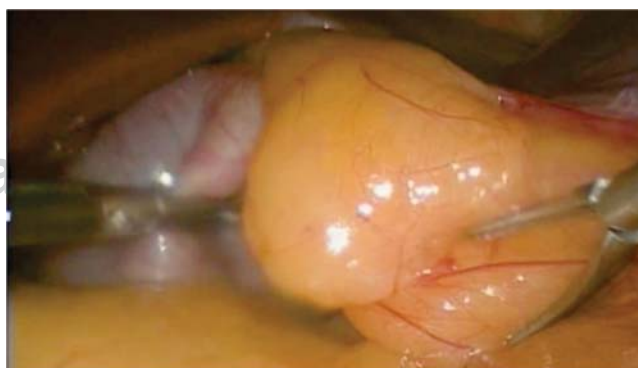El diagnóstico preoperatorio es difícil de obtener, ya que el cuadro clínico normalmente es el mismo que el de una colecistitis con la vesícula en posición anatómica normal.<sup>7</sup> En caso de que haya vesículas ectópicas, como lo fue en este caso, ésta se debe identificar en el conducto y arteria cística en su totalidad y debemos estar pendientes de probables anomalías de las mismas. En la mayoría de los casos de sinistroposición, el conducto cístico entra a la vía biliar de manera común, y cualquier duda o alteración en



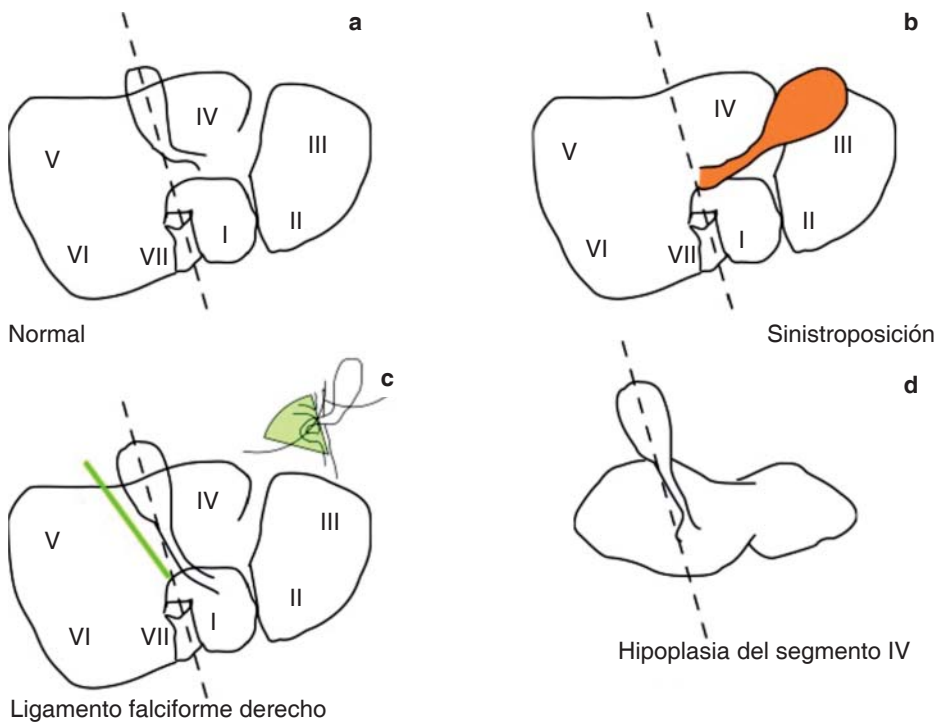
**Figura 2.** Conducto cístico con curvatura para ingresar a vía biliar por la derecha.



**Figura 1.** Vesícula a la izquierda del ligamento falciforme, con tejido hepático ectópico.



**Figura 3.** Vesícula por debajo del segmento III del hígado.



**Figura 4.** Explicación de situación normal y vesícula izquierda. **a.** Anatomía normal de hígado y vesícula. **b.** Vesícula debajo del segmento III en “sinistroposición”. **c.** Vesícula en posición normal, ligamento falciforme (línea y zona gris) hacia la derecha, lo cual convierte a esta vesícula en una vesícula izquierda. **d.** Hipoplasia del hígado.

la anatomía puede ser confirmada con una colangiografía transoperatoria.<sup>8</sup>

En la minoría de los casos la sinistroposición se identifica antes de la cirugía y entonces es mandatorio estudiar la confluencia del cístico por resonancia o tomografía. En los casos presentados, ya que nuestros trócares estaban en posición, se obtuvo una visualización segura con la visión crítica de Strasberg y esto permitió que procediéramos con la cirugía sin tener que reposicionar los trócares o convertir la operación a abierta. Además, la anatomía del cístico estaba clara, por lo que no fue necesario realizar una colangiografía.

### CONCLUSIÓN

No importando la etiología de la vesícula izquierda, los pacientes pueden ser tratados quirúrgicamente con colecistectomía laparoscópica usual de una manera exitosa y segura.

### REFERENCIAS

1. Qureshi I, Awad Z. Aberrant presentation of the gallbladder during laparoscopic cholecystectomy. *JLS*. 2009; 13: 605-607.
2. Carbajo M, Martín del Olmo J et al. Congenital malformations of the Gallbladder and cystic duct diagnosed by laparoscopy: high surgical risk. *JLS*. 1999; 3: 319-321.
3. Gross R. Congenital anomalies of the gallbladder. *Arch Surg*. 1936; 32(1): 131-162.
4. Nagai M, Kubota K et al. Are left-sided gallbladders really located on the left side? *Annals of Surgery*. 1997; 225: 274-280.
5. Wong L, Rusby J, Ismail T. Left-sided gallbladder: a diagnostic and surgical challenge. *ANZ J Surg*. 2001; 71: 557-558.
6. Sheng Lung H, Tai-Yi C et al. Left-sided gallbladder: its clinical significance and imaging presentations. *World J Gastroenterol*. 2007; 13: 6404-6409.
7. Kumar P, Subramanian V, Yuvaraja S. Laparoscopic cholecystectomy for left-sided gallbladder. *JLS*. 2005; 9: 356-357.
8. Hopper N, Ryder J et al. Laparoscopic left hepatic lobe cholecystectomy. *J Laparoendosc Adv Surg Tech A*. 2003; 12: 405-406.